

Dr. Miguel Ángel Carrillo Martínez,¹
Dr. Juan Alberto Quintanilla Gutiérrez

Tratamiento de pseudoaneurisma femoral mediante inyección percutánea de trombina guiada por ultrasonido

RESUMEN

Introducción: La incidencia de la formación de pseudoaneurismas femorales en pacientes sometidos a cateterismos y procedimientos de terapia endovascular, ha aumentado a medida que estos procedimientos se han hecho más frecuentes reportándose hasta en 8% de los casos. El tratamiento de estos pseudoaneurismas mediante compresión dirigida con ultrasonido es efectivo y seguro, pero tiene li-

mitantes que impiden usarla en todos los pacientes. Un tratamiento alternativo en cuanto a la trombosis del pseudo aneurisma es mediante la inyección percutánea de trombina guiada por ultrasonido Doppler color.

Presentación del caso: Presentamos el caso de un paciente que desarrolló un pseudo aneurisma femoral después de una angioplastia y que fue tratado mediante este nuevo método.

Conclusión: La inyección percutánea de trombina bajo guía

de ultrasonido Doppler color es un método efectivo y seguro para el tratamiento de pseudoaneurismas femorales.

Palabras clave: Pseudoaneurisma femoral, inyección percutánea de trombina, ultrasonido Doppler color.

continúa en la pág. 312

¹Del Hospital San José Tec de Monterrey, S.A. Vía Asinaria 202, Col. Fuentes del Valle, San Pedro Garza García, Nuevo León, C. P. 66220, Monterrey, N. L.
Copias (copies): Dr. Miguel Ángel Carrillo Martínez E-mail: doctor.miguelcarrillo@itesm.mx

Introducción

El incremento en el número de cateterismos cardiacos y la amplia aplicación de las intervenciones percutáneas que necesitan del uso de catéteres e introductores de grueso calibre, anticoagulación y antiagregantes plaquetarios, ha dado como resultado un aumento en la incidencia de la formación de pseudoaneurismas en el sitio de acceso femoral, habiéndose reportado incidencias hasta de 8% en algunas series.¹ La compresión por ultrasonido ha probado ser efectiva y segura desde hace muchos años y constituye el tratamiento de elección en algunas instituciones; sin embargo, la limitante más importante de esta técnica es su alto índice de falla (40%) particularmente en pacientes anticoagulados y que están recibiendo antiagregantes plaquetarios.²⁻⁴ Además, el procedimiento generalmente es doloroso, consume tiempo y no puede ser realizado en pseudoaneurismas no compresibles o en aquellos que no tienen un cuello largo. Una alternativa al tratamiento de compresión por

ultrasonido de los pseudoaneurismas femorales es la inyección percutánea de trombina guiada por ultrasonido, la cual se ha venido utilizando con mayor frecuencia en los últimos años.^{5,6}

Presentación del caso

Presentamos el caso de un paciente masculino de 55 años de edad que acude con síndrome del dedo azul (*blue toe*) en el primer orjejo del pie derecho. El paciente fue tratado inicialmente con antiagregantes plaquetarios y heparina de bajo peso molecular. Un estudio de ultrasonido Doppler a color mostró una lesión estenótica de aproximadamente 70% en la arteria iliaca externa derecha. Una angiografía diagnóstica corroboró la lesión de la arteria iliaca externa derecha y no mostró lesiones distales significativas en el miembro inferior derecho (*Figura 1A*). La lesión se trató exitosamente mediante angioplastia y colocación de un Stent metálico (*Figura 1B*).

Al final del procedimiento se cerró la arteriotomía femoral izquierda con un dispositivo de cierre 8 french (Angio Seal) sin complicaciones. El paciente fue dado de alta a las 48 horas de haberse internado, con gran

ABSTRACT

Introduction: Formation incidence of femoral pseudo aneurysm in patients submitted to catheterism and endovascular therapy procedures, has enlarged as well as these procedures has been more frequent, being reported up to 8% of the cases. Treatment

of these pseudoaneurysms through ultrasound-directed compression is effective and safe, but has constraints that hinder the use in all the patients. An alternative treatment about pseudo aneurysm thrombosis is through dye-Doppler ultrasound-guided percutaneous injection of thrombin.

Case presentation: We present the case of a patient who developed a femoral pseudo aneu-

rysm after an angioplasty and was treated with this new method. **Conclusion:** The percutaneous injection of thrombin under dye Doppler ultrasound guide is an effective and safe method for femoral pseudo aneurysms treatment.

Key words: Femoral pseudo aneurysm, percutaneous injection of thrombin, dye Doppler ultrasound.

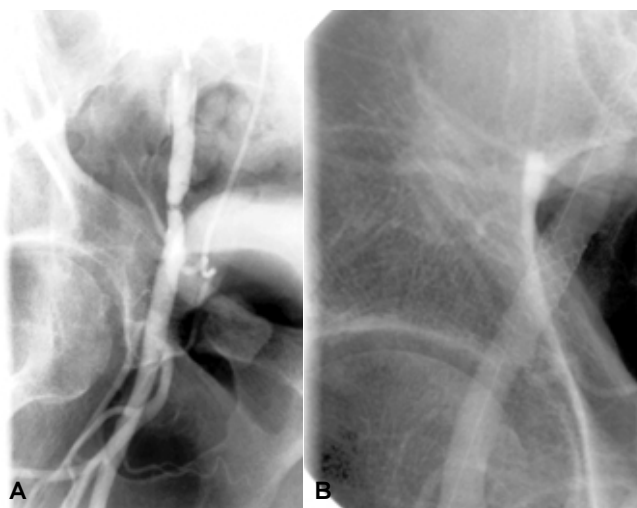


Figura 1. Angiografía iliaca que muestra lesión estenótica antes (A) y después de la angioplastia y colocación de Stent (B).

mejoría en las condiciones del primer orjejo del pie derecho y con una zona equimótica en la ingle izquierda pero sin evidencia de masa palpable o pulsátil. La temperatura, la coloración y los pulsos en la pierna izquierda eran normales.

Cuatro días después el paciente regresa con dolor en la ingle y pierna izquierda, una zona equimótica en la ingle que se extendía hasta la rodilla y parte interna del muslo, edema y sensación de pesantez en toda la pierna y una masa pulsátil en la ingle izquierda. Se hace el diagnóstico clínico de pseudo aneurisma femoral, comprobado mediante ultrasonido Doppler color, el cual mostró un pseudo aneurisma de 3.1 cm de diámetro y de cuello muy corto en la región femoral izquierda con un hematoma inguinal que comprimía la vena femoral común izquierda (Figura 2A y B).

El pseudoaneurisma fue tratado exitosamente y sin complicaciones mediante la inyección percutánea de 0.3 mL de trombina bajo guía de ultrasonido Doppler color

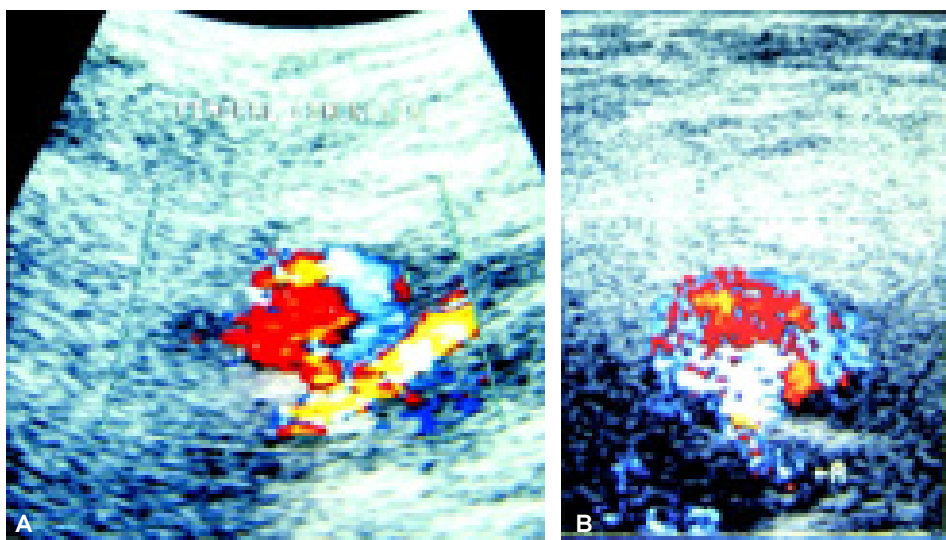


Figura 2. (A y B). Doppler color que muestra el pseudoaneurisma femoral.

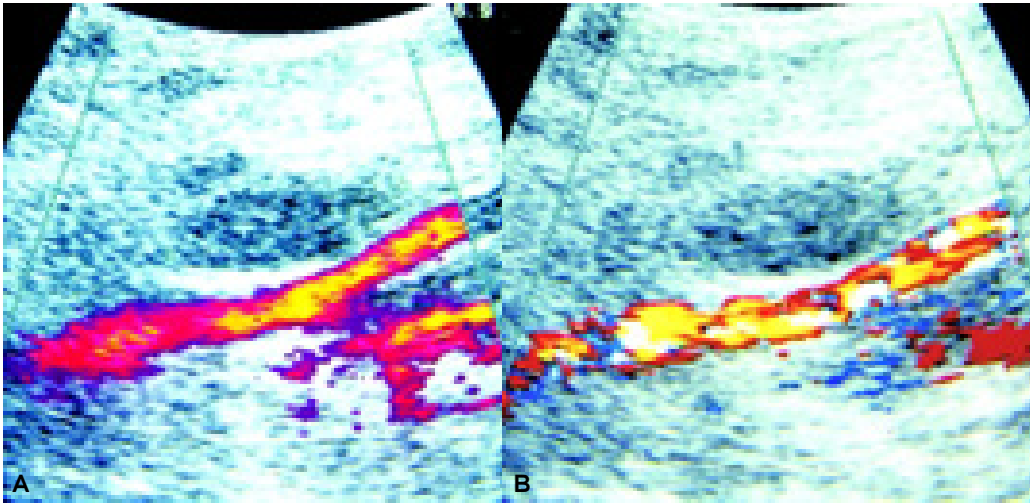


Figura 3. (A y B). Doppler color y Doppler de poder después de la inyección de trombina que muestran la trombosis del pseudo aneurisma.

(Figura 3A y B) y fue dado de alta 24 horas después sin ninguna complicación.

Discusión

Todo paciente con un problema inguinal poscateterismo debe ser estudiado con un ultrasonido Doppler color, ya que en la mayoría de los casos éste puede dar el diagnóstico y diferenciar entre hematoma, pseudoaneurisma y fístula arteriovenosa. En general los hematomas se manejan en forma conservadora aunque se recomienda vigilancia estrecha junto con un cirujano. Si hay signos de daño en la piel se recomienda reparación quirúrgica. Los pseudoaneurismas menores de 1.8 cm pueden trombosarse espontáneamente. Los pseudoaneurismas mayores pueden ser tratados con compresión guiada por ultrasonido o pueden trombosarse con trombina. Las fístulas arteriovenosas pueden tratarse quirúrgicamente o utilizando un Stent cubierto.

La compresión guiada por ultrasonido ha mostrado ser efectiva en el tratamiento de los pseudoaneurismas femorales; sin embargo, no se puede llevar a cabo en pacientes con dolor inguinal que no permite una compresión efectiva y en pseudoaneurismas con cuello muy corto o no compresible. Las contraindicaciones para la inyección percutánea de trombina son:

- Fístula arteriovenosa.
- Embarazo.
- Infección en la piel de la ingle.

- Alergia a la trombina de bovino.
- Inyección previa de trombina.

La inyección percutánea de trombina guiada por ultrasonido ha probado ser efectiva y segura en el tratamiento de los pseudoaneurismas femorales. Algunos estudios que comparan la inyección de trombina y la compresión guiada por ultrasonido muestran un índice de éxito mayor con la inyección de trombina (96% vs. 60-74%). Además es un procedimiento más rápido e indoloro y con mejor aceptación por los pacientes. Los pacientes no necesitan suspender su anticoagulación ni dejar de tomar antiagregantes plaquetarios.

El índice de éxito global parece ser mayor a 95%.^{5,8,9} Los índices de complicaciones reportados en estudios grandes son de 0% a 4% y principalmente se relacionan con la inyección inadvertida de trombina en la circulación sistémica que requirió terapia trombolítica local o embolectomía. En algunos casos se reportó pérdida transitoria de los pulsos periféricos con resolución espontánea.⁹

Conclusión

La inyección percutánea de trombina bajo guía de ultrasonido Doppler color es un método efectivo y seguro y con muy buena aceptación por los pacientes para el tratamiento de pseudoaneurismas femorales. Con base en los estudios actuales, este método podría llegar a sustituir a la compresión guiada por ultrasonido como terapia de primera elección en el tratamiento de los pseudoaneurismas femorales poscateterismo.

Referencias

1. Brophy DP, Sheiman RG, Amatulle P, Akbari CM. Iatrogenic femoral pseudoaneurysms: thrombin injection after failed ultrasound-guided compression. *Radiology* 2000; 214: 278-82.
2. Cox GS, Young JR, Gray BR, Grubb MW, Hertzner NR. Ultrasound-guided compression repair of postcatheterization pseudoaneurysms: Results of treatment in one hundred cases. *J Vasc Surg* 1994; 19: 683-6.
3. Coley BD, Roberts AC, Fellmeth BD, Valji K, Bookstein JJ, Hye RJ. Postangiographic femoral artery pseudoaneurysms: Further experience with u.s.-guided compression repair. *Radiology* 1995; 194: 307-11.
4. Taylor BS, Rhee RY, Muluk S, Trachtenberg J, Walters D, Sted DL, Makaroun MS. Thrombin injection versus compression of the femoral artery pseudoaneurysms. *J Vasc Surg* 1990; 30: 1052-9.
5. Kang SS, Labropoulos N, Mansour A, Baker WH. Percutaneous ultrasound-guided thrombin injection: a new method for treating postcatheterization femoral pseudoaneurysms. *J Vasc Surg* 1998; 27: 1032-8.
6. Liao CS, Ho FM, Chen MF, Lee YT. Treatment of iatrogenic femoral artery pseudoaneurysm with percutaneous thrombin injection. *J Vasc Surg* 1997; 26: 18-23.
7. Lennox A, Griffin M, Nicolaidis A, Mansfield A. Regarding "percutaneous ultrasound-guided thrombin injection: A new method for treating postcatheterization femoral pseudoaneurysms" (letter) *J Vasc Surg* 1998; 1120-1.
8. Paulson EK, Sheafar DH, Kliwer MA, Nelson RC, Eisenberg LA, Sebastian MW, Sketch MH. Treatment of iatrogenic femoral artery pseudoaneurysms: Comparison of u.s.-guided thrombin injection with compression repair. *Radiology* 2000; 215: 403-8.
9. Pezullo JA, Dupuy DE, Cronan JJ. Percutaneous injection of thrombin for the treatment of pseudoaneurysms after catheterization: An alternative to sonographically-guided compression. *AJR* 2000; 175: 1035-40.
10. Sheiman RG, Brophy DP, Perry LJ, Akbari C. Thrombin injection for the repair of brachial artery pseudoaneurysms. *AJR* 1999; 173: 1029-30.
11. Ferguson JD, Banning AP. Ultrasound-guided percutaneous thrombin injection for the treatment of iatrogenic pseudoaneurysms. (letter) *Heart* 2000; 82: 582.

anales de
RADIOLOGÍA
MÉXICO

Les invita a visitar la página web

de la Sociedad Mexicana de Radiología e Imagen, A.C.

www.smri.org.mx